

(31)

Zastosowanie ologenu w leczeniu operacyjnym neuropatii jaskrowej

Ologen in surgical management of glaucomatous optic neuropathy

Irmina Duchnik^{1,2}, Ewa Starzycka-Bigaj², Bożena Romanowska-Dixon^{1,2}

¹ Klinika Okulistyki i Onkologii Okulistycznej Katedry Okulistyki Uniwersytetu Jagiellońskiego Collegium Medicum w Krakowie
Kierownik: prof. dr hab. n. med. Bożena Romanowska-Dixon

² Oddział Kliniczny Okulistyki i Onkologii Okulistycznej Szpitala Uniwersyteckiego w Krakowie
Kierownik: prof. dr hab. n. med. Bożena Romanowska-Dixon

Streszczenie: Wskazaniem do interwencji chirurgicznej w przebiegu neuropatii jaskrowej jest brak możliwości zahamowania postępu uszkodzenia nerwu wzrokowego i ubytków w polu widzenia pomimo zastosowania terapii zachowawczej. Zabieg trabekulektomii pozostaje „złotym standardem” wśród operacji przetokowych w chirurgii jaskry. Głównymi przyczynami niepowodzenia leczenia chirurgicznego są nadtwardówkowe włóknienie i bliznowacenie podspojówkowe, występujące szczególnie u osób młodych lub po wielokrotnych operacjach wykonywanych na tym samym oku. W celu wydłużenia czasu działania przetoki filtracyjnej i uzyskania niższych wartości ciśnienia wewnątrzgałkowego w chirurgii jaskry zastosowanie znalazły środki hamujące bliznowacenie tj. antymetabolity oraz macierz kolagenowa ologen. Celem niniejszego opracowania jest przegląd aktualnego piśmiennictwa dotyczącego badań oceniających skuteczność i bezpieczeństwo zastosowania ologenu w operacjach przeciwjaskrowych.

Słowa kluczowe: macierz kolagenowa ologen, mitomycyna C, ciśnienie wewnątrzgałkowe, trabekulektomia.

Summary: The inability to inhibit the progression of optic nerve damage and visual field defects despite conservative therapy constitutes an indication for surgical intervention in glaucoma. Trabeculectomy is still the “golden standard” in glaucoma filtering surgery. The main causes of surgical failure are episcleral fibrosis and subconjunctival scarring, which especially affect younger people and patients after multiple operations on the same eye. In order to prolong the patency of the fistula and to achieve a lower intraocular pressure, anti-metabolic agents such as antimetabolites and collagen matrix ologen are used during glaucoma surgery. The aim of this study is to review the current literature on efficacy and safety of ologen use in glaucoma surgery.

Key words: ologen collagen matrix, mitomycin C, intraocular pressure, trabeculectomy.

Autorzy zgłaszają brak konfliktu interesów w związku z publikowaną pracą/ The authors declare no conflict of interest

Wstęp

Jaskra jest najczęstszą przewlekłą neuropatią nerwu wzrokowego charakteryzującą się postępującą utratą włókien nerwowych, komórek zwojowych oraz tkanki glejowej. Nieleczona prowadzi do nieodwracalnej utraty widzenia. Nadal jedyną uznaną metodą, która opóźnia progresję neuropatii jaskrowej jest obniżenie ciśnienia wewnątrzgałkowego (cwg, ang. Intraocular Pressure – IOP).

W przypadku, kiedy leczenie zachowawcze i laserowe nie może powstrzymać postępu uszkodzenia nerwu wzrokowego (n. II) i ubytków w polu widzenia, należy wykonać zabieg chirurgiczny. Warto przy tym podkreślić, że zahamowanie postępu jaskry jest tym trudniejsze, im bardziej jest ona zaawansowana.

W zależności od mechanizmu, w jakim uzyskuje się obniżenie IOP, operacje przeciwjaskrowe dzielimy na:

1. zabiegi stwarzające nowe drogi odpływu cieczy wodnistej – trabekulektomia, hydrożelowy implant Xen, sztuczne zastawki filtrujące (setony i minisetony);
2. zabiegi wspomagające naturalne drogi odpływu cieczy wodnistej drogą konwencjonalną (kanaloplastyka, mikro by-pass iStent, Hydrus microstent, trabekulektomia *ab interno* – trabektomia) oraz drogą niekonwencjonalną (mikrostent Cy-Pass, mikro by-pass IStent Supra);

3. operacje o złożonym mechanizmie działania – sklerektomia głęboka nieperforująca;
4. zabiegi cyklodestrukcyjne (cyklofotokoagulacja i cyklokrioplikacja) (1).

Operacja trabekulektomii została wprowadzona w 1968 roku przez Cairnsa i nadal pozostaje „złotym standardem” wśród operacji przetokowych w chirurgii jaskry (2). Istotą zabiegu jest wycięcie części niedrożnego beleczkowania i stworzenie nowej drogi odpływu cieczy wodnistej z komory przedniej do przestrzeni pod torebkę Tenona i podspojówkowej. W wyniku operacji najczęściej w górnym kwadrancie spojówki wytwarza się pęcherzyk filtracyjny. Okres prawidłowego działania przetoki filtracyjnej po trabekulektomii jest zwykle ograniczony do kilku lat. Wskaźniki sukcesu pierwotnych trabekulektomii wahają się od 67% do 84% (3).

Głównymi przyczynami niepowodzenia leczenia chirurgicznego są nadtwardówkowe włóknienie i bliznowacenie podspojówkowe, występujące szczególnie u osób młodych lub po wielokrotnych operacjach wykonywanych na tym samym oku. O niewystarczającej filtracji przez przetokę świadczą wzrastające IOP oraz wygląd pęcherzyka, który może być płaski i nieunaczyniony, otorbiony czy unaczyniony na skutek włóknienia nadtwardówkowego. W celu wydłużenia czasu działania przetoki

filtracyjnej i uzyskania niższych wartości IOP w chirurgii jaskry znalazły zastosowanie środki hamujące bliznowacenie tj. anty-metabolity mitomycyna C (MMC) i 5-fluorouracyl (5-FU) oraz macierz kolagenowa ologen.

5-fluorouracyl (5-FU) jest pochodną pirymidyny, hamuje syntezę DNA i proliferację fibroblastów. We wnętrzu komórki przekształca się on do aktywnej postaci deoksynukleotydu – 5-fluoro-2-deoksyurydylo-5-monofosforanu, który zakłóca syntezę DNA poprzez wpływ na syntezę tymidylanową. Jest to antymetabolit z wyboru u pacjentów w podeszłym wieku, u których występują czynniki ryzyka niepowodzenia zabiegu filtracyjnego (4, 5).

Mitomycyna C (MMC) jest naturalnie występującym antybiotykem przeciwnowotworowym syntezowanym przez *Streptomyces caespitosus*. Po aktywacji enzymatycznej w tkankach oka działa jako czynnik alkilujący i powoduje powstanie wiązań krzyżowych między cząsteczkami DNA. Mitomycyna C hamuje selektywnie replikację DNA, syntezę białek oraz proliferację fibroblastów. Tłumi wrastanie nowych naczyń i ma wyraźnie silniejsze działanie niż 5-fluorouracyl. Toksyczność mitomycyny jest duża. Lek należy stosować ostrożnie, aby nie dostał się do komory przedniej w trakcie zabiegu (4, 5).

Antymetabolity jednak nie powinny być stosowane bezkrytycznie, ponieważ mogą powodować poważne powikłania pooperacyjne. Zaliczamy do nich: ubytki nabłonka rogówki, pooperacyjny przeciek z rany oraz obecność cystowatych, cienkościennych pęcherzyków filtracyjnych. W strukturze pęcherzyków stwierdza się dezintegrację spojówki związaną z nieregularnościami nabłonka, przerwami w błonie podstawnej, mniejszą liczbą komórek kubkowych oraz zanikowym, jałowym zrębem. Zastosowanie antymetabolitów może prowadzić do przewlekłej hipotonii, w tym odłączenia naczyniówki i makulopatii hipotonicznej, oraz do późnej nieszczelności poduszki filtracyjnej, która predysponuje do zakażenia pęcherzyka filtracyjnego (blebitis), a nawet zapalenia wnętrza gałki ocznej (4, 5). Alternatywą dla antymetabolitów jest macierz kolagenowa ologen.

Cel

Celem niniejszego opracowania jest przegląd aktualnego piśmiennictwa dotyczącego badań oceniających skuteczność i bezpieczeństwo zastosowania ologenu podczas zabiegów przeciwjaskrowych.

Omówienie

Macierz kolagenowa ologen to biodegradowalny nietoksyczny implant kolagenowy w formie suchego i sterylnego płatek (ryc. 1.). Składa się z usieciowanego, liofilizowanego atelokolagenu typu I (>90%) oraz glikozaminoglikanów (GAG) (<10%). Średnica porów materiału mieści się w zakresie od 10 do 300 mikrometrów. Kolagen tworzący macierz pochodzi ze skóry świńskiej. Płatek ologenu jest gotowy do użycia, przed implantacją może być przycięty do pożądanego rozmiaru w celu dostosowania do różnych wskazań lub potrzeb podczas zabiegu. Może mieć kształt walca lub prostopadłościanu. Po implantacji przez około 2 miesiące pozostaje w swojej wyjściowej strukturze, po tym następuje proces degradacji trwający do około 6 miesięcy w zależności od miejsca aplikacji oraz związanych z nim procesów zapalnych i remodelujących. Ologen wspiera

leczenie ran bez bliznowacenia. Stanowi on rusztowanie dla wzrostu fibroblastów, indukując ich wzrost przez pory matrycy w sposób losowy i rozproszony, osłabiając przez to proces włóknienia (6).



Ryc. 1. Implant ologenu. Za zgodą firmy Aeon Astron Europe B.V.

Fig. 1. Ologen implant. Image courtesy Aeon Astron Europe B.V. (published by permission).

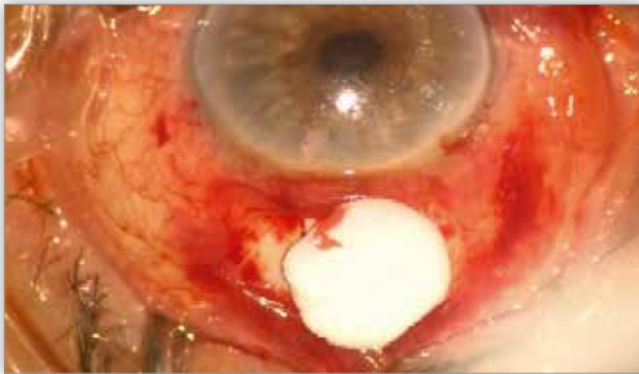
Macierz kolagenowa znalazła zastosowanie w chirurgii jaskry w celu poprawy długoterminowej efektywności zabiegu poprzez wytworzenie przestrzeni podspojówkowej (pęcherzyka filtracyjnego) oraz modulację procesów leczenia rany, które zapobiegają zarośnięciu przetoki filtracyjnej. Ologen jest używany jako separator w celu mechanicznego oddzielenia tkanki spojówki od tkanki nadtworówkowej, aby zapobiec ich zrostom. Umożliwia wytworzenie się pęcherzyka filtracyjnego, a jednocześnie na wylocie tunelu tworówkowego zapewnia opór dla wypływu cieczy wodnistej w celu zapobieżenia pooperacyjnej hipotonii gałki ocznej. Stosuje się go podczas zabiegów: trabekulektomii, nieperforującej sklerektomii głębokiej, rewizji pęcherzyka filtracyjnego i wszczepiania implantów drenażowych. W rezultacie jest widoczny unaczyniony i wypukły pęcherzyk filtracyjny świadczący o sukcesie operacyjnym (6).

W związku ze wspomaganiem fizjologicznych procesów naprawczych w tkance łącznej i nabłonkowej oka macierz kolagenowa może być używana podczas innych okulistycznych zabiegów chirurgicznych, takich jak: leczenie operacyjne zezów, rekonstrukcja powierzchni gałki ocznej i miejsca pobrania przeszczepu oraz wycięcie skrzydlika, a także zabiegów okuoplastycznych.

Zastosowanie ologenu jest przeciwwskazane u pacjentów, u których zdiagnozowano nadwrażliwość na kolagen pochodzenia zwierzęcego (od świni) (6). Bezpieczeństwo stosowania ologenu u niemowląt, dzieci i kobiet w ciąży nie zostało potwierdzone. W piśmiennictwie pojawiają się doniesienia o stosowaniu ologenu w chirurgii jaskry u dzieci (7, 8). Krótkoterminowe wyniki badania Elhefney wskazują, że trabekulektomia z implantacją ologenu może potencjalnie stanowić bezpieczną i skuteczną procedurę operacyjną u dzieci do 1. roku życia. W pracy udokumentowano obniżenie wartości IOP – z 26 mmHg przed operacją do 17 mmHg po zabiegu. Nie odnotowano powikłań ogólnych i ocznych związanych z obecnością ologenu, podkreślono natomiast, że konieczne jest prowadzenie dalszych badań i obserwacji.

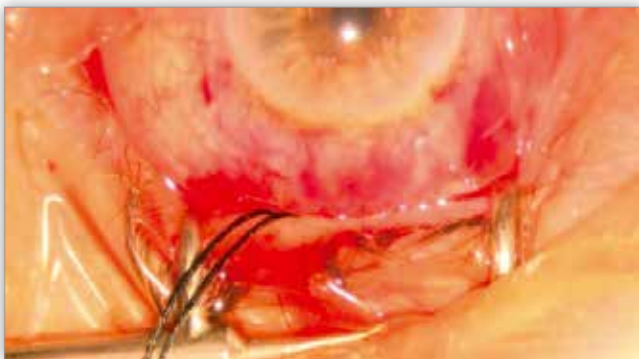Procedura operacji przeciwjaskrowych z implantacją ologenu pozostaje w większości niezmienną. Po wytworzeniu

przetoki jest zalecany jeden luźny szew na płatek twardówki, a następnie nałożenie ologenu na górną powierzchnię płata twardówki pod spojówkę (ryc. 2.). Standardowo podczas trabekulektomii używamy macierzy w kształcie walca o średnicy 6,0 mm i 2,0 mm grubości. Zabieg jest kończony zszyciem torebki Tenona i spojówki oraz odtworzeniem przedniej komory oka (ryc. 3.). Producent rekomenduje nałożenie ologenu na górny płatek twardówki, ale ostateczny sposób jego implantacji pozostaje w gestii chirurga (6). Istnieje możliwość dodatkowego założenia implantu ologenu pod klapkę twardówki. Intencja implantacji ologenu zarówno na płatek twardówki, jak i pod płatek wydaje się zasadna w celu uzyskania dalszej poprawy filtracji po trabekulektomii w związku z hamowaniem włóknienia na dwóch poziomach.



Ryc. 2. Implantacja ologenu na górną powierzchnię płata twardówki. Materiał Kliniki Okulistyki UJCM.

Fig. 2. Implantation of ologen on the upper surface of the scleral flap. Image courtesy of Department of Ophthalmology JUMC.



Ryc. 3. Tworzący się pęcherzyk filtracyjny pod koniec zabiegu trabekulektomii z użyciem ologenu. Materiał Kliniki Okulistyki UJCM.

Fig. 3. Filtration bleb forming at the end of trabeculectomy with ologen. Image courtesy of Department of Ophthalmology JUMC.

Skuteczność zastosowania ologenu – przegląd wyników badań

W wielu badaniach klinicznych z ostatnich lat porównywano skuteczność i tolerancję ologenu zaimplantowanego podspojówkowo ze skutecznością i tolerancją antymetabolitów stosowanych podczas zabiegów przeciwjaskrowych, najczęściej trabekulektomii. Główną uwagę zwracano na skuteczność obu preparatów w redukcji przedoperacyjnego IOP, liczbę stosowanych leków przeciwjaskrowych oraz częstość występowania powikłań pooperacyjnych.

W prospektywnym randomizowanym badaniu klinicznym Cillino i wsp. (9) przez 5 lat oceniali bezpieczeństwo i skutecz-

ność trabekulektomii z implantacją ologenu podspojówkowo oraz trabekulektomii z MMC (0,2 mg/ml przez 2 minuty). Badano osoby z rozpoznaną jaskrą pierwotną otwartego kąta i jaskrą wtórną w przebiegu zespołu pseudoeksfoliacji. W całym 5-letnim okresie pooperacyjnym uzyskano obniżenie wartości IOP – z przedoperacyjnych 26 mmHg w grupie MMC i 27 mmHg w grupie ologenu. Biorąc pod uwagę założone wartości docelowego IOP, pełny sukces pooperacyjny, tj. IOP poniżej 15 mmHg bez konieczności stosowania leków przeciwjaskrowych, uzyskano w 35% oczu z grupy MMC i w 45% oczu z grupy ologenu.

Yuan i wsp. w okresie 5-letniej obserwacji odnotowali znacząco wyższą częstość uzyskania całkowitego sukcesu pooperacyjnego (IOP < 21 mmHg bez leków) u leczonych ologenem (61%) niż MMC (31%) (10). Wyniki dwóch prospektywnych badań z zastosowaniem ologenu podczas trabekulektomii nie wykazały, aby wskaźnik skuteczności pooperacyjnej tej metody różnił się istotnie od wskaźnika skuteczności tej samej operacji z zastosowaniem MMC (0,2 mg/ml przez 2 minuty) (11, 12). Shihadeh i wsp. również odnotowali podobną efektywność zabiegu trabekulektomii z aplikacją 5-fluorouracylu w odniesieniu do trabekulektomii z implantacją ologenu (13).

Rosentreter i wsp. kompletny sukces (IOP < 18 mmHg) po 12 miesiącach od zabiegu uzyskali w 93% oczu z grupy MMC i w 40% oczu z grupy ologenu. Wartości IOP w oczach z grupy MMC były około 3–4 mmHg niższe niż w oczach z grupy ologenu, a ta różnica utrzymywała się od 1. miesiąca od operacji do końca okresu obserwacji. Na wynik zabiegów mógł mieć wpływ sposób aplikacji MMC, tj. dawka 0,2 mg/ml przez 3 minuty (14).

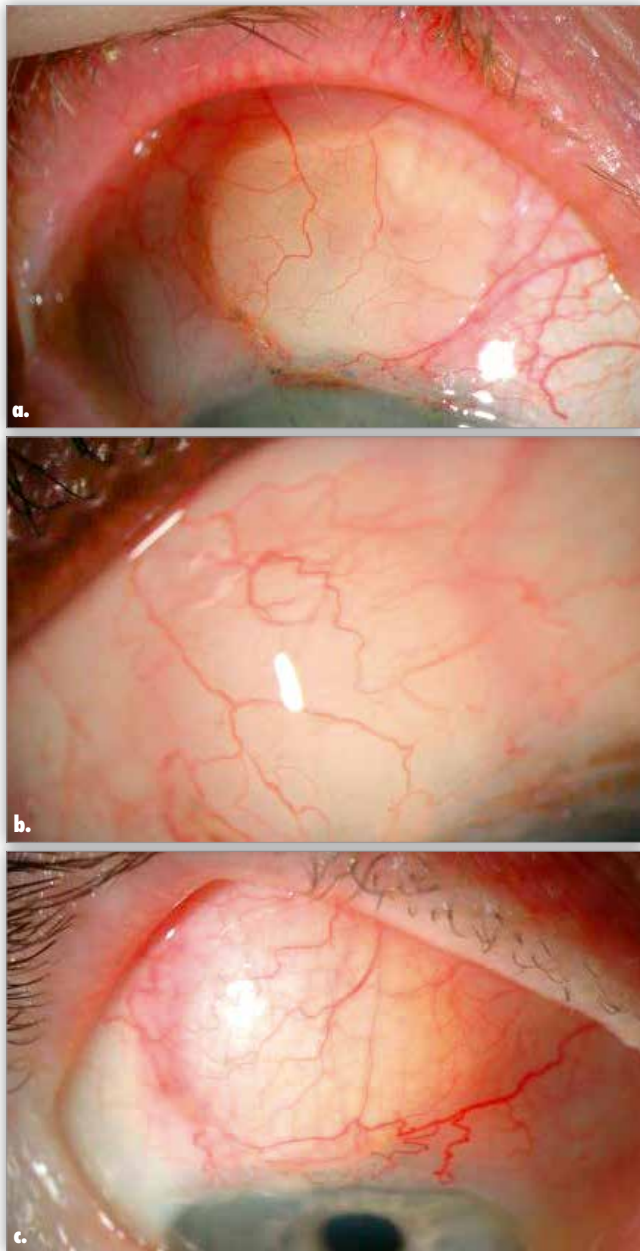
Papaconstantinou i wsp. w badaniu własnym porównywali skuteczność trabekulektomii z implantacją ologenu do skuteczności trabekulektomii bez implantu. Nie stwierdzono znaczących korzyści zastosowania trabekulektomii z ologenem w porównaniu z efektami samej trabekulektomii (15).

Johnson i wsp. analizowali wyniki trabekulektomii z implantacją stentu Ex-Press w 12-miesięcznej obserwacji. Nie stwierdzili, aby wartości pooperacyjnego IOP różniły się istotnie w zależności od tego, czy zastosowano MMC, czy ologen śródoperacyjnie (16).

Użycie ologenu podczas głębokiej sklerektomii okazało się efektywne i dobrze tolerowane (17). W prospektywnym nierandomizowanym badaniu porównującym implant ologenu z MMC podczas fakotrabekulektomii wykazano, że redukcja IOP była mniejsza po zastosowaniu ologenu niż MMC (18).

W wyniku zastosowania ologenu w badaniu klinicznym obserwujemy uniesiony i unaczyniony pęcherzyk filtracyjny. W początkowym okresie płatek ologenu jest widoczny pod spojówką, z czasem dochodzi do jego degradacji. Na rycinach możemy prześledzić tworzenie się unaczynionego pęcherzyka filtracyjnego po trabekulektomii z implantacją ologenu i porównać go z nieunaczynionym i uwypuklonym pęcherzykiem po trabekulektomii z zastosowaniem MMC (ryc. 4a.–c., ryc. 5.). Do badania poduszki filtracyjnej możemy także użyć metod ultrabiomikroskopii (UBM) i optycznej koherentnej tomografii przedniego odcinka (ang. Anterior Segment Optical Coherence Tomography – AS-OCT).

Na podstawie klasyfikacji Moorfields Bleb Grading System (MBGS) Cillino wykazał istotne statystycznie zmniejszenie cen-

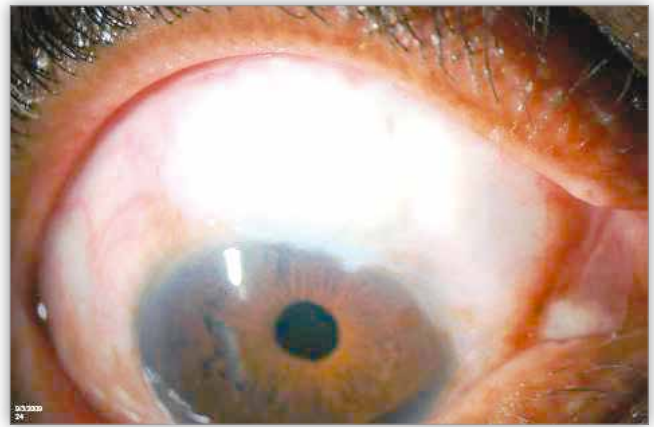


Ryc. 4. Obraz pęcherzyka filtracyjnego po trabekulektomii z implantacją ologenu: a. – po 1. tygodniu od zabiegu, b. – po 1. miesiącu od zabiegu, c. – po 2. miesiącu od zabiegu. Za zgodą firmy Aeon Astron Europe B.V. – źródło pierwotne: Glaucoma Today: Winter 2010 by Dr. Steven R. Sarkisian Jr., MD, University of Oklahoma, College of Medicine.

Fig. 4. Filtration bleb after trabeculectomy with ologen implantation: a. – at 1 week, b. – at 1 month, c. – at 2 months post-operatively. Image courtesy of Aeon Astron Europe B.V. – the primary source: Glaucoma Today: Winter 2010 by Dr. Steven R. Sarkisian, Jr., MD., University of Oklahoma, College of Medicine (published by permission).

tralnego i obwodowego unaczynienia poduszki filtracyjnej po zastosowaniu MMC w porównaniu do obrazu pęcherzyka po implantacji ologenu. W analizie OCT nie wykazał znamiennej różnicy w wysokości poduszki filtracyjnej u badanych z grup MMC i ologen ($140,5 \pm 20,3 \mu\text{m}$ vs $129,2 \pm 19,3 \mu\text{m}$ odpowiednio) (9).

Rosentreter i wsp. wykazali, że pod koniec 12-miesięcznego okresu obserwacji poduszki filtracyjne zawierały istotnie więk-



Ryc. 5. Nieunaczyniony i uniesiony pęcherzyk filtracyjny po trabekulektomii z aplikacją MMC po 1. miesiącu od zabiegu. Za zgodą firmy Aeon Astron Europe B.V. – źródło pierwotne: Glaucoma Today, Winter 2010 by Dr. Steven R. Sarkisian, Jr., MD, University of Oklahoma, College of Medicine.

Fig. 5. Avascular, raised filtration bleb after trabeculectomy with MMC application at 1 month after surgery. Image courtesy of Aeon Astron Europe B.V. – the primary source: Glaucoma Today, Winter 2010 by Dr. Steven R. Sarkisian, Jr., MD., University of Oklahoma, College of Medicine (published by permission).

szą liczbę mikrocyt w grupie MMC niż w grupie ologen. W grupie MMC pęcherzyki też częściej wykazywały rozrzedzenie spojówki i wyraźne obszary awaskularne niż w grupie ologen. Ta różnica stała się znacząca od 1. miesiąca od zabiegu do czasu zakończenia obserwacji (14).

Badania immunohistochemiczne implantów ologenu, które były eksplantowane po nieudanej trabekulektomii, ujawniły w barwieniu hematoksyliną i eozyną inwazję fibroblastów do struktury macierzy. Implanty były zamknięte przez kolagenową pseudokapsułkę i otoczone luźną tkanką łączną. Barwienie trójbarwne Massona nie wykryło obecności koloidu i amyloidu. W badaniach wykazano gromadzenie się miofibroblastów w implantach ologenu oraz kumulację kolagenu III w obszarze granicznym implantu i w pseudokapsułce wokół implantu. Fibronektynę wykazano wewnątrz implantu i pseudokapsułki (14).

W wyniku zabiegu przeciwwjaskrowego z użyciem ologenu we wszystkich badaniach uzyskano obniżenie wartości IOP, które umożliwiło całkowite zaprzestanie przyjmowania leków przeciwwjaskrowych lub zmniejszenie ich liczby. Średnia liczba tych preparatów przyjmowanych po zabiegu zwykle była istotnie statystycznie zmniejszona w stosunku do wartości wyjściowej (9–12, 19).

Nie stwierdzono, aby częstość występowania powikłań pooperacyjnych była istotnie różna po zabiegach trabekulektomii z ologenem i trabekulektomii z użyciem antymetabolitów. Najczęściej obserwowano wczesną hipotonię ze spłyceniem przedniej komory, odłączenie naczyniówki, wczesne krwawienie do komory przedniej, przeciek z pęcherzyka, rozwój zaćmy i spadek ostrości wzroku. Nie zanotowano niepożądanych reakcji (w tym alergii) związanych z obecnością ologenu, nie obserwowano również ekstruzji matrycy kolagenowej i erozji spojówki (9, 15, 20).

Standardowo w chirurgii jaskry używamy macierzy kolagenowej o średnicy 6,0 mm, implantując ją na płatek twardówki. Okolica spojówki poza tym obszarem pozostaje nieleczone, to sprzyja rozprzestrzenianiu się fibroblastów ze wszystkich stron. Niektórzy badacze zwracają uwagę na to, że w zapobieganiu

bliznowaceni mniej skuteczny jest ologen niż antymetabolity. Po zastosowaniu macierzy kolagenowej notowano w okresie pooperacyjnym częstsze występowanie torbieli torebki Tenona (20, 21). Aby zminimalizować powikłania związane z zarastaniem poduszki filtracyjnej, a także długoterminowo podtrzymać niskie wartości IOP, można rozważyć jednocześnie zastosowanie podczas zabiegów przeciwjaskrowych ologenu i antymetabolitów, wówczas korzystamy z zalet obu preparatów. Ologen i antymetabolity wzajemnie się wtedy uzupełniają. Wstępnie są aplikowane antymetabolity w małej dawce, a w dalszej części zabiegu jest implantowana macierz kolagenowa ologen. Zastosowanie implantu ologenu nasączonego MMC nie przyniosło dobrego efektu.

Dada i wsp. oceniali efektywność trabekulektomii połączonej z zastosowaniem implantu kolagenowego podspojówkowo i małej dawki mitomycyny C (0,1 mg/ml przez 1 minutę) w 33 oczach u chorych na jaskrę pierwotną otwartego kąta. Średnie przedoperacyjne IOP wynosiło 34 mmHg, a w 12-miesięcznej obserwacji zmniejszyło się do około 12 mmHg. We wczesnym okresie pooperacyjnym u dwóch pacjentów stwierdzono spłylenie przedniej komory z hipotonią z powodu przecieku rany spojówki, w jednym przypadku doszło do ekspozycji implantu w okresie 1 tygodnia od zabiegu. We wszystkich tych przypadkach ponownie zszyto spojówkę (22).

W retrospektywnym badaniu Angmo i wsp. podczas trabekulektomii implantowano ologen podspojówkowo i podtwardówkowo z jednoczesnym podaniem małej dawki mitomycyny C (0,1 mg/ml przez 1 minutę). Badaniem objęto 27 gałek ocznych u 23 pacjentów z zaawansowaną neuropatią jaskrową w przebiegu jaskry młodzieńczej, jaskry pierwotnej otwartego kąta oraz jaskry pierwotnie zamkniętego kąta i z pseudofakią. Średnie przedoperacyjne IOP wynosiło 38,3 mmHg. Założony kompletny sukces pooperacyjny, tj. uzyskanie wartości IOP mniejszej lub równej 15 mmHg bez konieczności stosowania leków hipotensyjnych, zanotowano w 92,6% przypadków. Pooperacyjna średnia wartość IOP w 2-letnim okresie obserwacji wynosiła około 12,5 mmHg i wiązała się z istotnym statystycznie zmniejszeniem średniej liczby stosowanych leków hipotensyjnych (z 4,2 do 0,0 po operacji). W okresie pooperacyjnym obserwowano uniesiony i średnio unaczyniony pęcherzyk filtracyjny. Zaobserwowano, że lepszym narzędziem do oceny poduszki filtracyjnej po implantacji macierzy kolagenowej pod płatek twardówki wydaje się UBM niż AS-OCT, ponieważ podtwardówkowy implant ologenu może być gorzej widoczny w badaniu tomograficznym. Angmo i wsp. podczas zabiegów z użyciem ologenu podspojówkowo i podskleranie rekomendują założenie na płatek twardówki 3 szwów w celu zapobieżenia nadmiernej filtracji po zabiegu (23).

Menda i wsp. w retrospektywnym badaniu porównywali skuteczność trabekulektomii z implantacją stentu Ex-Press P50 w zależności od użytych materiałów przeciwfibrynolitycznych. W 8 przypadkach zastosowano sam ologen, w 37 oczach użyto MMC (0,5 mg/ml przez 3–4 min), a w 14 oczach zastosowano terapię złożoną, nasączając płatek ologenu 5-fluorouracylem (50,0 mg/ml). W ciągu 12 miesięcy w grupie ologenu odnotowano znacznie wyższe wartości IOP (średnio 20,5 mmHg) niż w grupie ologenu w połączeniu z 5-FU (średnio 12,2 mmHg) lub z MMC (średnio 13,8 mmHg). W grupie ologenu częstość wy-

stępowania przecieku z pęcherzyka oraz konieczność reoperacji były większe niż w pozostałych grupach. Użycie samego ologenu okazało się mało skuteczne, lecz trzeba zwrócić uwagę, że w badaniu liczebność grup była nierówna (24).

W Klinice Okulistyki i Onkologii Okulistycznej CMUJ w Krakowie standardowo podczas trabekulektomii jest implantowany ologen podspojówkowo, w wybranych przypadkach – w zależności od wskazań – macierz kolagenowa jest dzielona i implantowana zarówno na płatek twardówki, jak i pod płatek twardówki. Nasze obserwacje pooperacyjne korespondują z ww. – wskazują, że operacja trabekulektomii z implantacją ologenu jest skuteczną i bezpieczną procedurą zabiegową. W okresie pooperacyjnym najczęściej jest notowana hipotonia gałki ocznej ze spłyleniem komory przedniej.

Wnioski

Ologen jest używany w operacjach przeciwjaskrowych w celu poprawy długoterminowej efektywności zabiegu poprzez modulację procesu gojenia się rany. W wyniku jego zastosowania uzyskujemy obniżenie ciśnienia wewnątrzgałkowego z towarzyszącą obecnością uniesionego, unaczynionego pęcherzyka filtracyjnego. Sukces terapeutyczny i bezpieczeństwo trabekulektomii z podaniem ologenu są porównywalne do uzyskanych po trabekulektomii z użyciem MMC. Niestety, w okresie pooperacyjnym nadal obserwuje się bliznowacenie poduszki filtracyjnej. Konieczne są dalsze badania nad utrzymaniem drożności przetoki filtracyjnej w jak najdłuższym okresie od zabiegu.

Piśmiennictwo:

1. Wytyczne Polskiego Towarzystwa Okulistycznego: *Leczenie operacyjne w jaskrze*. 31.06.2013.
2. Cairns JE: *Trabeculectomy. Preliminary report of a new method*. Am J Ophthalmol. 1968; 66: 673–679.
3. Sihota R, Gupta V, Agarwal HC: *Long-term evaluation of trabeculectomy in primary open angle glaucoma and chronic primary angle closure glaucoma in an Asian population*. Clin Exp Ophthalmol. 2004; vol. 32, no. 1, pp. 23–28.
4. Simmons S, Cioffi G, Gross R, Myers J, Netland P, Samples J: *Basic and Clinical Science Course. Glaucoma*. Section 10. Elsevier Urban & Partner. Wrocław 2006, str. 216–220.
5. Kanski J, Bowling B: *Okulistyka Kliniczna*. Elsevier Urban & Partner. Wrocław 2013, wydanie III, str. 391–395.
6. Informacja producenta: *Ologen-Macierz Kolagenowa do naprawy tkanek w chirurgii okulistycznej*. Zasada działania i opis wyrobu. 2013.
7. Elhefney EM, Al-Sharkawy HT, Kishk HM, Abouelkheir H: *Safety and efficacy of collagen matrix implantation in infantile glaucoma*. Eur J Ophthalmol. 2016; 27(3): 289–294.
8. El-Sayyad F, El-Saied HMA, Abdelhakim MASE: *Trabeculectomy with Ologen versus Mitomycin C in Juvenile Open-Angle Glaucoma: A 1-Year Study*. Ophthalmic Res. 2017; 57(4): 230–238.
9. Cillino S, Casuccio A, Di Pace F, Cagini C: *Biodegradable collagen matrix implant versus mitomycin-C in trabeculectomy: five-year follow-up*. BMC Ophthalmol. 2016; 16: 24.
10. Yuan F, Li L, Chen X, Yan X, Wang L: *Biodegradable 3D-Porous Collagen Matrix (Ologen) Compared with Mitomycin C for Treatment of Primary Open-Angle Glaucoma: Results at 5 Years*. J Ophthalmol. 2015; 2015: 637537.

11. Cillino S, Di Pace F, Cillino G, Casuccio A: *Biodegradable collagen matrix implant vs mitomycin-C as an adjuvant in trabeculectomy: a 24-month, randomized clinical trial*. Eye 2011; 25: 1598–1606.
12. Marey HM, Mandour SS, Ellakwa AF: *Subscleral trabeculectomy with mitomycin-C versus Ologen for treatment of glaucoma*. J Ocul Pharmacol Ther. 2013; 29: 330–334.
13. Shihadeh W, Massad I, Khader Y, Al-Rawi A, Alshalakhti T: *Comparison of the Outcomes of Trabeculectomy with 5-Fluorouracil versus Ologen Implant in Primary Open-Angle Glaucoma*. Ophthalmic Res. 2017; 58(2): 94–98.
14. Rosentreter A, Gaki S, Cursiefen C, Dietlein TS: *Trabeculectomy Using Mitomycin C versus an Atelocollagen Implant: Clinical Results of a Randomized Trial and Histopathologic Findings*. Ophthalmologica. 2014; 231: 133–140
15. Papaconstantinou D, Georgalas I, Karmiris E, Diagourtas A, Koutsandrea C, Ladas I, et al.: *Trabeculectomy with Ologen versus trabeculectomy for the treatment of glaucoma: a pilot study*. Acta Ophthalmol. 2010; 88: 80–85.
16. Johnson MS, Sarkisian SR Jr.: *Using a collagen matrix implant (Ologen) versus mitomycin-C as a wound healing modulator in trabeculectomy with the Ex-PRESS mini glaucoma device: a 12-month retrospective review*. J Glaucoma. 2014 Dec; 23(9): 649–652.
17. Aptel F, Dumas S, Denis P: *Ultrasound biomicroscopy and optical coherence tomography imaging of filtering blebs after deep sclerectomy with new collagen implant*. Eur J Ophthalmol. 2009 Mar-Apr; 19(2): 223–230.
18. Narayanaswamy A, Perera SA, Htoon HM, Hoh ST, Seah SK, Wong TT, et al.: *Efficacy and safety of collagen matrix implants in phacotrabeculectomy and comparison with mitomycin C augmented phacotrabeculectomy at 1 year*. Clin Experiment Ophthalmol. 2013; 41: 552–560.
19. He M, Wang W, Zhang X, Huang W: *Ologen implant versus mitomycin C for trabeculectomy: a systematic review and meta-analysis*. PLoS One. 2014 Jan 20; 9(1): e85782.
20. Rosentreter A, Schild AM, Jordan JF, Kriegelstein GK, Dietlein TS: *A prospective randomized trial of trabeculectomy using mitomycin C vs an Ologen implant in open angle glaucoma*. Eye. 2010; 24: 1449–1457.
21. Min JK, Kee CW, Sohn SW, Lee HJ, Woo JM, Yim JH: *Surgical outcome of mitomycin C-soaked collagen matrix implant in trabeculectomy*. J Glaucoma. 2013; 22: 456–462.
22. Dada T, Kusumesh R, Bali SJ, Sharma S, Sobti A, Arora V, et al.: *Trabeculectomy with combined use of subconjunctival collagen implant and low-dose mitomycin C*. J Glaucoma. 2013 Oct-Nov; 22(8): 659–662.
23. Angmo D, Wadhvani M, Temkar S, Dada T: *Outcomes of Trabeculectomy Augmented With Subconjunctival and Subscleral Ologen Implantation in Primary Advanced Glaucoma*. J Glaucoma. 2017 Jan; 26(1): 8–14.
24. Menda SA, Lowry EA, Porco TC, Stamper RL, Rubin MR, Han Y: *Ex-PRESS outcomes using mitomycin-C, Ologen alone, Ologen with 5-fluorouracil*. Int Ophthalmol. 2015 Jun; 35(3): 357–363. doi: 10.1007/s10792-014-9955-3. Epub 2014 Jun 12.

Praca wpłynęła do Redakcji 26.06.2017 r. (KO-00129-2017)
Zakwalifikowano do druku 30.09.2017 r.

Adres do korespondencji (Reprint requests to):
dr n. med. Irmina Duchnik
Oddział Kliniczny Okulistyki i Onkologii Okulistycznej
Szpitala Uniwersyteckiego w Krakowie
ul. Mikołaja Kopernika 38
30-001 Kraków
e-mail: irmina.duchnik@wp.pl

**Redakcja kwartalnika medycznego OKULISTYKA
i czasopisma KONTAKTOLOGIA
i OPTYKA OKULISTYCZNA**

e-mail: ored@okulistyka.com.pl