

(03)

# Zastosowanie optycznej koherentnej tomografii w diagnostyce obrzęku plamki po zabiegach usunięcia zaćmy u chorych na cukrzycę

## *The role of optical coherence tomography in post cataract surgery macular edema in diabetic patients*

**Agnieszka Kubicka-Trzaska, Bożena Romanowska-Dixon**

Klinika Okulistyki i Onkologii Okulistycznej Szpitala Uniwersyteckiego w Krakowie  
Katedra Okulistyki Collegium Medicum Uniwersytetu Jagiellońskiego w Krakowie  
Kierownik: prof. dr hab. n. med. Bożena Romanowska-Dixon

### Abstrakt:

Obrzęk plamki jest obecnie jedną z najczęstszych przyczyn zaburzeń widzenia po niepowikłanej chirurgii zaćmy. To powikłanie w grupie chorych bez współistniejących czynników ryzyka występuje z częstością 1% do 30%, przy tym w przedziale od 0,1% do 2,3% jest to klinicznie znamienne obrzęk. Patofizjologia obrzęku plamki po operacji zaćmy pozostaje nie do końca wyjaśniona; uważa się, że bierze w niej udział wiele różnych czynników takich jak zapalenie, wzrost przepuszczalności naczyń krwionośnych, obecność trakcji plamkowo-szklistkowych oraz toksyczne działanie światła podczas zabiegu.

Ryzyko rozwoju obrzęku plamki po operacji zaćmy wzrasta u chorych z retinopatią cukrzycową, a u chorych z rozpoznaniem przed chirurgią zaćmy cukrzycowym obrzękiem plamki obserwuje się progresję zmian obrzękowych centralnej siatkówki. Ryzyko wystąpienia obrzęku plamki po operacji zaćmy u chorych na cukrzycę bez retinopatii cukrzycowej wzrasta 1,8 raza, a u chorych z retinopatią cukrzycową – aż 6,2 raza.

Diagnostyka obrzęku plamki po operacji zaćmy jest oparta na badaniach klinicznym, angiograficznym oraz optycznej koherentnej tomografii. Spośród ww. metod optyczna koherentna tomografia charakteryzuje się najwyższą czułością. Pozwala ona na analizę jakościowych i ilościowych parametrów plamki oraz na zbadanie zależności między stanem centralnej części siatkówki przed operacją zaćmy a jej stanem po operacji.

### Słowa kluczowe:

optyczna koherentna tomografia (OCT), obrzęk plamki po zabiegu usunięcia zaćmy (PCME), cukrzycowy obrzęk plamki (DME).

### Abstract:

Macular edema is one of the most common causes of visual impairment after uncomplicated cataract surgery nowadays. Its reported incidence ranges between 1% and 30%, with clinically significant post cataract macular edema occurring in patients with no risk factors at the incidence of 0.1% to 2.3%. The pathophysiology of post cataract macular edema remains uncertain and many various factors have been implicated in its development, including inflammation, vascular permeability, vitreo-macular tractions and light toxicity. A higher incidence of post cataract macular edema has been reported to occur in eyes with diabetic retinopathy and in eyes with preexisting diabetic macular edema, as worsening of macular edema has been observed after cataract surgery. Diabetes increases the risk of post cataract macular edema 1.8-fold and the diabetic retinopathy increases the risk of this complication 6.2-fold.

Macular edema can be detected during clinical examination, angiography or optical coherence tomography. Of the three techniques, optical coherence tomography has the highest sensitivity, allowing to obtain qualitative and quantitative parameters of macula and to explore structural spatial relationships before and after cataract surgery in diabetic patients.

### Key words:

optical coherence tomography (OCT), post cataract surgery macular edema (PCME), diabetic macular edema (DME).

**Autorzy zgłaszają brak konfliktu interesów w związku z publikowaną pracą/ The authors declare no conflict of interest**

Obrzęk plamki (ang. Macular Edema – ME) po operacji zaćmy (ang. Post Cataract Macular Edema – PCME), pomimo postępu w chirurgii zaćmy, nadal pozostaje ważną przyczyną obniżonej ostrości wzroku po zabiegu. W tych przypadkach w okresie pooperacyjnym najlepsza skorygowana ostrość wzroku (ang. Best Corrected Visual Acuity – BCVA) jest niższa od przewidywanej. Po operacji zaćmy ME rozwija się u około 20–30% chorych po niepowikłanej operacji zaćmy (obrzęk angiograficzny bez pogorszenia BCVA) (1–3). Klinicznie znamienne PCME (z pogorszeniem BCVA do 0,5 i gorszej) natomiast dotyczy tylko

od 0,1% do 2,3% pacjentów (1, 3). Obrzęk zwykle rozwija się od 3 do 12 tygodni od operacji. Szczyt zachorowań przypada na 5.–6. tydzień od operacji zaćmy, ale opisano także pojedyncze przypadki rozwoju tego powikłania po wielu miesiącach, a nawet latach od zabiegu (1, 2). Naturalny przebieg PCMA charakteryzuje się tym, że u znaczącej części chorych, tj. w około 80% przypadków, spontaniczne objawy choroby ustępują wraz z poprawą BCVA w okresie od 3 do 12 miesięcy (1, 2). Jeżeli obrzęk plamki po operacji zaćmy utrzymuje się powyżej 6 miesięcy, PCMA przechodzi w formę przewlekłą i wówczas tylko 30%

chorych osiąga BCVA 0,5 i lepszą (1, 2). Czynniki predysponującymi do rozwoju PCME są: zbyt duża moc ultradźwięków użytych podczas zabiegu, czas trwania fakoemulsyfikacji, śródoperacyjne uszkodzenie torebki soczewki, upływ ciała szklistego, uwięźnięcie ciała szklistego w ranie oraz hipotonia pooperacyjna. Pacjenci zaliczani do grupy wysokiego ryzyka rozwoju PCME to osoby z zapaleniem błony naczyniowej, niedrożnością łożyska naczyń żylnych siatkówki w wywiadzie i epizodem PCME w oku towarzyszącym, a także chorzy na cukrzycę, zarówno bez cech retinopatii cukrzycowej (ang. Diabetic Retinopathy – DR), jak i z jej objawami (1, 2, 4). Na podstawie danych z piśmiennictwa ocenia się, że ryzyko wystąpienia PCME w grupie chorych na cukrzycę bez DR (DR-) wzrasta 1,8 raza, a w grupie z DR (DR+) 6,2 raza po niepowikłanej operacji zaćmy (4).

U chorego na cukrzycę z DR+ i bez DME operacja zaćmy może prowadzić do rozwoju PCME lub być przyczyną powstania DME *de novo*. W przypadku zaś, kiedy u chorego przed operacją zaćmy DME był już rozpoznany, możemy obserwować nasilenie jego objawów lub nałożenie się tych objawów na powstały w wyniku urazu operacyjnego PCME. Te dwie ostatnie sytuacje mogą być trudne diagnostycznie. W tych przypadkach istotne jest przeprowadzenie dokładnego różnicowania między DME a PCME. Po pierwsze DME i PCME to dwa zupełnie odmienne schorzenia pod względem patofizjologii (5, 6). W przebiegu DME dochodzi do rozwoju przewlekłego zapalenia neuronalnego, które jest wynikiem stresu oksydacyjnego indukowanego hiperglikemią i kumulacją końcowych produktów glikacji, zaburzeniem przepływu krwi, utratą pericytów i komórek śródbłonna oraz powolnym uwalnianiem mediatorów zapalenia (5, 6). Obrzęk plamki po operacji zaćmy natomiast charakteryzuje szybkie uwalnianie mediatorów zapalnych – prostaglandyn, cytokin, proteaz i białek układu dopełniacza, które prowadzą do nagłego wzrostu przepuszczalności naczyń krwionośnych i rozwoju ostrego zapalenia neuronalnego (2, 3).

Te dwie postaci obrzęku plamki mają także zupełnie odmienny przebieg kliniczny. W przebiegu DME zmiany mają charakter przewlekły i nie ulegają samoistnej regresji, podczas gdy w znacznej większości przypadków PCME objawy cofają się samoistnie (1, 2, 5, 6).

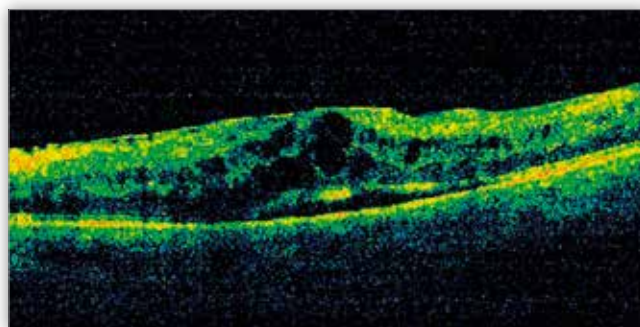
Podobnie różne jest leczenie tych dwóch postaci ME – w DME leczeniem pierwszego rzutu jest terapia antyangiogenna, a w przypadkach opornych zaleca się podanie doszkliskowych iniekcji steroidów (7). W przypadku obecności ogniskowo zgrupowanych mikrotętniaków z przeciekiem lub obecności DME z centralną grubością siatkówki (ang. Central Retinal Thickness – CRT) < 300  $\mu\text{m}$  można wykonać fotokoagulację ogniskową, a w oczach z rozlanym obrzękiem plamki na wczesnym etapie i z dobrą BCVA można wykonać laseroterapię typu „grid” z zastosowaniem lasera mikropulsowego (7). W leczeniu PCME natomiast zaleca się stosowanie miejscowe niesteroidowych leków przeciwzapalnych i steroidów (1, 2, 8). W ciężkich przypadkach steroidy mogą być podawane również doszkliskowo (9).

Wciąż się uważa, że w diagnostyce chorób plamki złotym standardem jest angiografia fluoresceinowa (ang. Fluorescein Angiography – FA). Coraz częściej jednak ustępuje ona miejsca optycznej koherentnej tomografii (ang. Optical Coherence Tomography – OCT), która w sposób nieinwazyjny i szybki pozwala na ocenę morfologii plamki *in vivo* oraz na monitorowanie dy-

namiki procesu i skuteczności prowadzonego leczenia. Należy jednak podkreślić, że OCT i FA to badania komplementarne, dostarczające różnych informacji, i niestwierdzenie obrzęku plamki w jednym z nich nie musi oznaczać wykluczenia tego rozpoznania. W przebiegu PCME w obrazie FA widoczne są przecieki w dołku o kształcie płatków kwiatu oraz niejednolita hiperfluorescencja w obrębie tylnego bieguna (6). BCVA nie jest ściśle związana ze stopniem przecieku w angiografii (6). Badanie OCT jest szczególnie przydatne w ocenie CRT i w identyfikacji płynu na poziomach śród- i podsiatkówkowym. Ponadto to badanie umożliwia ocenę występowania zmian na pograniczu szkliskowo-plamkowym takich jak błona nasiatkówkowa i trakcje szkliskowo-plamkowe (ang. Vitreo-Macular Traction – VMT), które mogą wpływać na stopień nasilenia PCME i odpowiadać za utratę widzenia z przyczyn innych niż ME (1, 5).

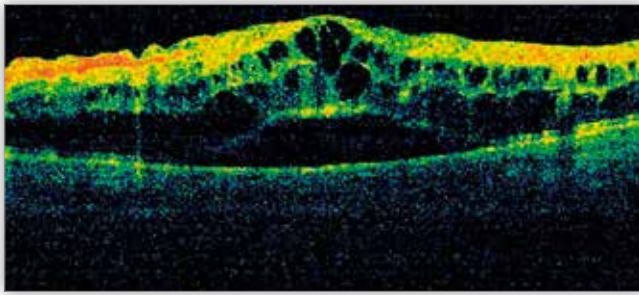
W AF DME występuje jako obrzęk ogniskowy, rozlany, torbielowaty oraz mieszany (10). Na podstawie obrazu OCT klasyfikuje się obrzęki: ogniskowy, torbielowaty, rozlany (gąbczasty) oraz – rzadko – z towarzyszącym odłączeniem części neurosensorycznej siatkówki (9, 10). W obrazie OCT cysty śródsiatkówkowe umiejscowione na różnym poziomie siatkówki, od warstwy jądrzastej zewnętrznej do warstwy zwojowej siatkówki, są ułożone niesymetrycznie względem osi dołeczka i mają raczej niewielkie rozmiary. Zagłębienie w dołeczku jest zachowane (9, 10). Powyżej wymienionym zmianom towarzyszą mikrotętniaki, twarde wysięki, wybroczyny, ogniska waciaste, ogniska hiperrefleksyjne i reprezentujące je aktywowane komórki mikrogleju (10). Mikrotętniaki charakteryzują się występowaniem ognisk lokalizowanych w wewnętrznych warstwach siatkówki, o niskiej lub średniej refleksyjności, wysięki twarde natomiast to ogniska o wysokiej refleksyjności, one tworzą wyraźny cień optyczny uniemożliwiający ocenę głębiej położonych warstw siatkówki. Ogniska twarde umiejscawiają się w warstwach wewnętrznej i zewnętrznej jądrzastej oraz splotowatej (9, 10). Na rycinie 1. przedstawiono rozlany DME z towarzyszącym mu odłączeniem części neurosensorycznej siatkówki przed operacją zaćmy, a także stopień jego nasilenia po 3 tygodniach od zabiegu i częściową regresję po doszkliskowym podaniu triamcynolonu (ryc. 1a.–c.).

Wylewy krwi mogą być lokalizowane przed-, śród- oraz podsiatkówkowo (9). Gella i wsp. opisali cztery różne wzory wylewów krwi w obrazie OCT w przebiegu DR (10). Najczęstsza



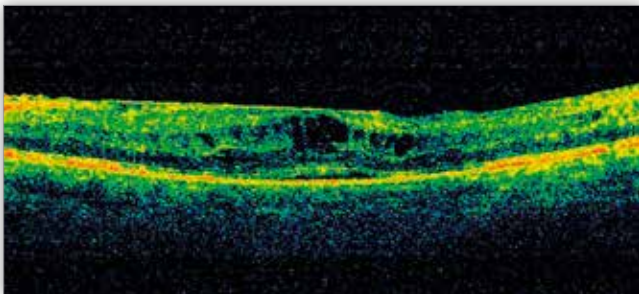
**Ryc. 1a.** OCT – rozlany cukrzycowy obrzęk plamki przed operacją usunięcia zaćmy, widoczne błona nasiatkówkowa i niewielka ilość płynu pod częścią neurosensoryczną siatkówki.

**Fig. 1a.** OCT – diffuse diabetic macular edema before cataract surgery, epiretinal membrane and some fluid under the neurosensory retina are present.



**Ryc. 1b.** OCT – nasilenie się objawów cukrzycowego obrzęku plamki po 3 tygodniach od operacji usunięcia zaćmy.

**Fig. 1b.** OCT – increased diabetic macular edema three weeks after cataract surgery.



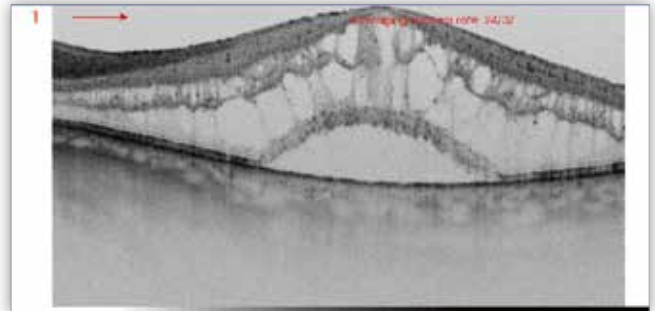
**Ryc. 1c.** OCT – częściowa regresja cukrzycowego obrzęku plamki u tego samego pacjenta po dośzklistkowej iniekcji triamcynolonu.

**Fig. 1c.** OCT – partial regression of diabetic macular edema in the same patient after intravitreal injection of triamcinolone.

postacią jest wylew śródsiatkówkowy występujący jako owalne silnie hiperrefleksyjne ognisko otoczone hiporefleksyjnym obszarem znajdujące się w wewnętrznych warstwach siatkówki. Uważa się, że taki obraz w badaniu OCT odpowiada wylewowi śródsiatkówkowemu w stadium resorpcji. Obecność wylewu krwi o kształcie płomykowatym daje w obrazie OCT obraz silnie hiperrefleksyjnego ogniska umiejscowionego w warstwie włókien nerwowych (10). W przypadku wylewu przedsiatkówkowego zmiana jest silnie hiperrefleksyjna, to uniemożliwia ocenę warstw siatkówki i przestrzeni podsiatkówkowej (10). Ogniska waciaste w obrazie OCT prezentują się jako hiperrefleksyjne zmiany, okrągłe lub owalne, położone w warstwie włókien nerwowych oraz warstwie komórek zwojowych (9, 10). W przewlekłych stanach obserwuje się uszkodzenia linii odpowiadającej połączeniu wewnętrznych i zewnętrznych członów fotoreceptorów (ang. Inner Segments/ Outer Segments – IS/OS) i błonie granicznej zewnętrznej (ang. External Limiting Membrane – ELM) oraz dezorganizację wewnętrznych warstw siatkówki (ang. Disorganisation of the Retinal Inner Layers – DRIL) (11). DRIL jest objawem długo trwającego braku perfuzji, niedotlenienia siatkówki – dlatego jego obecność może służyć jako czynnik rokowniczy (11). Odpowiada on miejscom braku perfuzji przez mikrokapilary, które są widoczne w FA. W 25% przypadków oczu z obszarami braku perfuzji nie występuje objaw DRIL. Brak objawu DRIL nie wyklucza jednak występowania obszarów braku perfuzji. Objaw DRIL jest oceniany w dołeczku na obszarze 1 mm i jest definiowany jako zanik granic między trzema złączami: 1. komórek zwojowych–warstwą spłotową wewnętrzną–warstwą jądristą wewnętrzną, 2. warstwą jądristą wewnętrzną–warstwą spłotową zewnętrzną, oraz 3. warstwą spłotową zewnętrzną–warstwą jądristą ze-

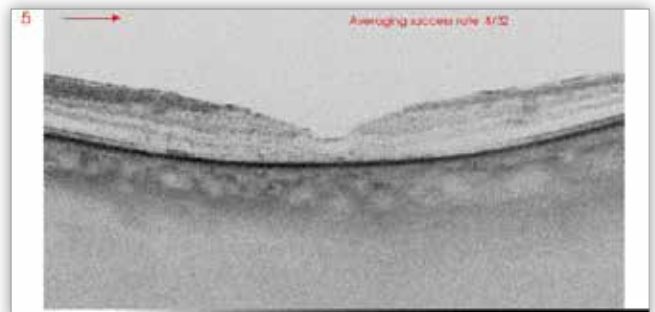
wnętrzną (11). Nierzadkie są zmiany na złączu szklistkowo-plamkowym w postaci błony nasiatkówkowej i/lub trąkacji plamkowo-szklistkowej (10, 11).

W przypadku PCME natomiast cysty śródsiatkówkowe znajdują się wyłącznie w warstwie jądristej wewnętrznej, są duże i ułożone symetrycznie względem dołeczka, obserwuje się brak zagłębienia w dołeczku (1, 2) (ryc. 2a., b.).



**Ryc. 2a.** OCT – symetryczny obrzęk plamki po operacji usunięcia zaćmy.

**Fig. 2a.** OCT – symmetrical post cataract macular edema.



**Ryc. 2b.** OCT – cofnięcie się objawów obrzęku plamki po 3,5 miesiąca od operacji usunięcia zaćmy.

**Fig. 2b.** OCT – regression of post cataract macular edema at 3.5 month after surgery.

Często obserwuje się odłączenie części neurosensorycznej siatkówki. Ze względu na ostry charakter obrzęku i towarzyszące mu zapalenie neuronalne obserwuje się zachowanie rysunku wszystkich linii warstw siatkówki, chyba że proces przechodzi w przewlekły (1, 6). Wówczas dochodzi do uszkodzenia ELM. U chorych z PCME rzadko stwierdza się występowanie patologii złącza szklistkowo-plamkowego oraz bardzo rzadko obserwuje się obecność śródsiatkówkowych ognisk hiperrefleksyjnych (1, 6).

W tabeli I przedstawiono najważniejsze różnice między DME a PCME w badaniu OCT.

W ostatnim czasie pojawiły się także doniesienia dotyczące zmian w zachowaniu się grubości naczyniówki uwiarygodnionych w badaniu DRI OCT (ang. Deep Range Imaging Optical Coherence Tomography) u chorych na cukrzycę z DME oraz PCME (12–18). Na skanach DRI OCT naczyniówka u osoby zdrowej jest najgrubsza w okolicy poddołkowej, cieńsza jest skroniowo, a najcieńsza nosowo (17). Pierru i wsp. wykazali, że po niepowikłanej operacji zaćmy u 95 badanych (115 oczu) w około 7. dobie pooperacyjnej obserwuje się zwiększenie grubości naczyniówki, która grubość maksymalną osiąga po około 1 miesiącu od zabiegu. Ten objaw cofa się do 6. miesiąca od operacji zaćmy (12). Zaobserwowali również zależność – u osób z PCME obrzęk naczyniówki jest

Objawy/ Signs	DME	PCME
Wzór obrzęku/ Pattern of ME	pozacentralny – okołodołkowy, rozlany lub ogniskowy/ paracentral – perifoveal, diffuse, focal or asymmetrical	centralny, symetryczny/ central, symmetrical
CRT – objętości obrzęku/ CRT – retinal volume	mniejsza niż w PCME/ smaller than in PCME	większa niż w DME/ larger than in DME
Umiejscowienie cyst/ Cyst location	od ONL do GCL/ between ONL and GCL	wyłącznie w INL/ only in INL
Wielkość cyst/ Cyst size	mniejsze niż w PCME/ smaller than in PCME	duże/ large
Zagłębienie w dołeczku/ Preserved foveal contour	zachowane/ preserved	brak/ absent
Integralność warstw siatkówki/ Integrity of retinal layers	uszkodzona/ disrupted	zachowana/ preserved
Obecność mikrołętniaków/ Presence of microaneurysms	obecne/ present	brak/ absent
Twarde wysięki/ Presence of hard exudates	obecne/ present	brak/ absent
Mikroogniska hiperrefleksyjne/ Presence of hyperreflective microfoci	obecne/ present	brak/ absent
Wybroczyny/ wylewy krwi/ Presence of haemorrhages	obecne/ present	nieobecne/ absent
Ogniska waciaste/ Presence of cotton wool spots	obecne/ present	nieobecne/ absent
Płyn podsiatkówkowy/ Presence of SRF	rzadko obecny (15–30%)/ rare (15–30%)	często obecny (47–100%)/ present in (47–100%)
Występowanie błony nasiatkówkowej, VMT/ Presence of ERM, VMT	rzadko obecne (20–25%)/ rare (20–25%)	bardzo rzadko obecne (około 7%)/ very rare (about 7%)

DME – diabetic macular edema/ cukrzycowy obrzęk plamki, PCME – post cataract macular edema/ obrzęk plamki po operacji zaćmy, ME – macular edema/ obrzęk plamki, VMT – vitreo-macular traction/ trakcja szklistkowo-siatkówkowa, ERM – epiretinal membrane/ błona nasiatkówkowa, ONL – outer nuclear layer/ warstwa jądrzasta zewnętrzna, GCL – ganglion cells layer/ warstwa komórek zwojowych, INL – inner nuclear layer/ warstwa jądrzasta wewnętrzna.

**Tab. I.** Najważniejsze różnice między cukrzycowym obrzękiem plamki a obrzękiem plamki po operacji zaćmy w obrazie optycznej koherentnej tomografii.

**Tab. I.** Key differences between diabetic macular edema and post cataract macular edema in optical coherence tomography.

większy niż u osób, u których PCME się nie rozwinął (12). Autorzy sugerują, że obserwacja, jak przebiega zmiana grubości naczyńki w okolicy dołka, może służyć jako czynnik prognostyczny dla rozwoju PCME, narastający obrzęk naczyńki bowiem może wyprzedzać pojawienie się charakterystycznych dla PCME zmian obrzękowych w siatkówce (12, 18). W przeciwieństwie do powyżej przytoczonych obserwacji Brito i wsp. na podstawie wyników badania 35 oczu z DR z towarzyszącym jej DME lub bez DME nie wykazali istnienia takiej zależności (16). Podobnie Falcão i wsp. wykazali, że grubość centralnej naczyńki nie ma wpływu na rozwój PCME u osób zdrowych (17).

Regatieri i wsp. zauważyli, że u chorych na cukrzycę z DME oraz z proliferacyjną retinopatią cukrzycową (ang. Proliferative Diabetic Retinopathy – PDR) grubość naczyńki w okolicy plamkowej we wszystkich kwadrantach jest mniejsza niż u osób zdrowych oraz u chorych na cukrzycę z łagodną nieproliferacyjną retinopatią cukrzycową (ang. Non-proliferative Diabetic Retinopathy – NPDR) (18). U chorych na cukrzycę z zaawansowanymi postaciami NPDR, PDR i DME natomiast obserwowali ścieńczenie naczyńki w okolicy plamkowej (18). Podobne spostrzeżenia przedstawili Pierru-Morin i wsp., którzy analizowali grubość centralnej naczyńki po operacji zaćmy u cho-

rych na cukrzycę z DR(+) oraz bez DR(-). Badacze stwierdzili, że po operacji zaćmy u chorych na cukrzycę z DR(+) nie obserwuje się wzrostu grubości naczyńki podplamkowej, u chorych bez DR(-) natomiast uraz operacyjny spowodował istotny wzrost grubości centralnej naczyńki (19). Dlatego z ostrożnością należy podchodzić do oceny zmiany grubości naczyńki po operacji zaćmy u chorych z DR(+), której występowanie jest czynnikiem korelującym z brakiem wzrostu grubości naczyńki w plamce po operacji zaćmy (19).

### Podsumowanie

Diagnostyka różnicowa DME i PCME może sprawić trudności zwłaszcza u chorych na cukrzycę, u których przed operacją zaćmy rozpoznano DME. Pomocnym narzędziem diagnostycznym w tych przypadkach jest OCT, która pozwala na ocenę morfologii obrzęku, umiejscowienia cyst i współistnienia innych patologii, które mogą być pomocne w określeniu charakteru zmian obrzękowych w plamce. Cennym markerem „zagrożającego” PCME może być zwiększenie grubości naczyńki uwidocznione w DRI-OCT u chorych bez cukrzycy oraz z cukrzycą, ale bez DR lub z łagodną postacią NPDR. Właściwe rozpoznanie typu zmian obrzękowych w plamce ma istotne znaczenie w wyborze właściwego leczenia.

**Piśmiennictwo:**

1. Grzybowski A, Sikorski BL, Ascaso FJ, Huerva V: *Pseudophakic cystoid macular edema: update 2016*. Clin Interv Aging. 2016; 11: 1221–1229.
2. Zur D, Loewenstein A: *Postsurgical Cystoid Macular Edema*. Dev Ophthalmol. 2017; 58: 178–190.
3. Wielders LH, Schouten JS, Aberle MR, Lambermont VA, van den Biggelaar FJ, Winkens B, et al.: *Treatment of cystoid macular edema after cataract surgery*. J Cataract Refract Surg. 2017; 43(2): 276–284.
4. Liu J, Jones RE, Zhao J, Zhang J, Zhang F: *Influence of Uncomplicated Phacoemulsification on Central Macular Thickness in Diabetic Patients: A Meta-Analysis*. PLOS ONE | DOI:10.1371/journal.pone.0126343 May 12, 2015.
5. Chen XY, Song WJ, Cai HY, Zhao L: *Macular edema after cataract surgery in diabetic eyes evaluated by optical coherence tomography*. Int J Ophthalmol. 2016; 9(1): 81–85.
6. Munk MR, Jampol LM, Simader C, Huf W, Mittermüller TJ, Jaffe GJ, et al.: *Differentiation of Diabetic Macular Edema From Pseudophakic Cystoid Macular Edema by Spectral-Domain Optical Coherence Tomography*. Invest Ophthalmol Vis Sci. 2015; 56(11): 6724–6733.
7. Schmidt-Erfurth U, Garcia-Arumi J, Bandello F, Berg K, Chakravarthy U, Gerendas BS, et al.: *Guidelines for the Management of Diabetic Macular Edema by the European Society of Retina Specialists (EURETINA)*. Ophthalmologica. 2017; 237(4): 185–222.
8. Kessel L, Tendal B, Jørgensen KJ, Erngaard D, Flesner P, Andreassen JL, et al.: *Post-cataract prevention of inflammation and macular edema by steroid and nonsteroidal anti-inflammatory eye drops: a systematic review*. Ophthalmology. 2014; 121(10): 1915–1924.
9. Zur D, Iglicki M, Busch C, Invernizzi A, Mariussi M, Loewenstein A: *International Retina Group. Optical Coherence Tomography Biomarkers as Functional Outcome Predictors in Diabetic Macular Edema Treated with Dexamethasone Implant*. Ophthalmology. 2017; 19, S0161-6420(17)32014-6.
10. Gella L, Raman R, Rani PK, Sharma T: *Spectral domain optical coherence tomography characteristics in diabetic retinopathy*. Oman J Ophthalmol. 2014; 7(3): 126–129.
11. Sun JK, Lin MM, Lammer J, Prager S, Sarangi R, Silva PS, et al.: *Disorganization of the retinal inner layers as a predictor of visual acuity in eyes with center-involved diabetic macular edema*. JAMA Ophthalmol. 2014; 132(11): 1309–1316.
12. Pierru A, Carles M, Gastaud P, Baillif S: *Measurement of subfoveal choroidal thickness after cataract surgery in enhanced depth imaging optical coherence tomography*. Invest Ophthalmol Vis Sci. 2014; 22, 55(8): 4967–4974.
13. Ibrahim AM, Elgouhary SM, Nassar MK, El Batany AH: *Changes in Choroidal Thickness after Cataract Surgery*. Semin Ophthalmol. 2017; 26: 1–7.
14. Ohsugi H: *Changes in choroidal thickness after cataract surgery*. J Cat Ref Surg. 2014; 40(2): 184–191.
15. Yılmaz T, Karci AA, Yılmaz i, Yılmaz A, Yıldırım Y, Sakalar YB: *Long-Term Changes in Subfoveal Choroidal Thickness After Cataract Surgery*. Med Sci Monit. 2016; 9, 22: 1566–1570.
16. Brito PN, Rosas VM, Coentrão LM, Carneiro ÂV, Rocha-Sousa A, Brandão E, et al.: *Evaluation of visual acuity, macular status, and subfoveal choroidal thickness changes after cataract surgery in eyes with diabetic retinopathy*. Retina. 2015; 35(2): 294–302.
17. Falcão MS, Gonçalves NM, Freitas-Costa P, Beato JB, Rocha-Sousa A, Carneiro A, et al.: *Choroidal and macular thickness changes induced by cataract surgery*. Clin Ophthalmol. 2014; 8: 55–60.
18. Regatieri CV, Branchini L, Carmody J, Fujimoto JG, Duker JS: *Choroidal thickness in patients with diabetic retinopathy analyzed by spectral-domain optical coherence tomography*. Retina. 2012; 32(3): 563–568.
19. Pierru-Morin A, Gastaud P, Bailif-Gostoli S: *Measurement of subfoveal choroidal thickness before and after cataract surgery using enhanced depth imaging spectral domain optical coherence tomography*. Invest Ophthalmol Vis Sci. 2012; 3(14): 2125–2127.

Praca wpłynęła do Redakcji 28.02.2018 r. (KO-00151-2018)  
Zakwalifikowano do druku 30.04.2018 r.

**Adres do korespondencji (Reprint requests to):**

dr hab. n. med. Agnieszka Kubicka-Trząska  
Klinika Okulistyki i Onkologii Okulistycznej Katedry  
Okulistyki  
UJ CM w Krakowie  
ul. Kopernika 38  
31-501 Kraków  
e-mail: akubicka@onet.pl